Swiss-Teleradiology (Swiss-TR) SA

Chemin des Colombaires 13, 1096 Cully · info@swiss-tr.ch

EXEMPLE — cas fictif : patient, examen et résultats inventés.

Compte rendu — second avis

Patient	Max Muster
Date de naissance	01.01.1970
Demande	EXEMPLE du 28.11.2026
Spécialité	Pneumologie

Indication

Toux persistante depuis trois mois. Nodule pulmonaire signalé sur un premier scanner. Deuxième avis demandé.

Technique

Scanner thoracique sans injection de produit de contraste, coupes fines de 1 mm.

Résultats

Nodule solide de 5 mm du lobe supérieur droit, à contours réguliers, sans calcification. Pas d'autre nodule. Pas d'adénopathie médiastinale. Pas d'épanchement pleural.

Conclusion

Nodule pulmonaire solide de 5 mm, d'aspect bénin, sans signe en faveur d'une lésion maligne. Suivi à discuter avec le médecin traitant selon les recommandations en vigueur.

Validé par Radiologue expert (exemple) le 28.11.2026 à 10:30.

EXEMPLE

Swiss-Teleradiology (Swiss-TR) SA

Chemin des Colombaires 13, 1096 Cully · info@swiss-tr.ch

EXEMPLE — cas fictif : patient, examen et résultats inventés.

Synthèse pour le patient

Cette synthèse accompagne le compte rendu de l'expert et l'explique en termes simples. Le compte rendu reste le document de référence ; parlez-en avec votre médecin.

Patient	Max Muster
Date de naissance	01.01.1970
Demande	EXEMPLE du 28.11.2026

En résumé

Le scanner montre une petite tache de 5 mm dans le poumon droit, appelée nodule. Sa forme est régulière et rien n'indique qu'elle soit grave. Le reste des poumons est normal. Votre médecin vous dira si un contrôle est utile.

Vos questions

Ce nodule est-il dangereux ?

Rien, sur ces images, ne fait penser à un cancer : le nodule est petit, régulier et sans signe inquiétant. Ce type de nodule est très fréquent et le plus souvent sans conséquence.

Dois-je refaire un scanner ?

Un scanner de contrôle peut être proposé selon votre âge et vos facteurs de risque, le tabac notamment. Votre médecin décidera avec vous s'il est utile, et quand.

Images clés

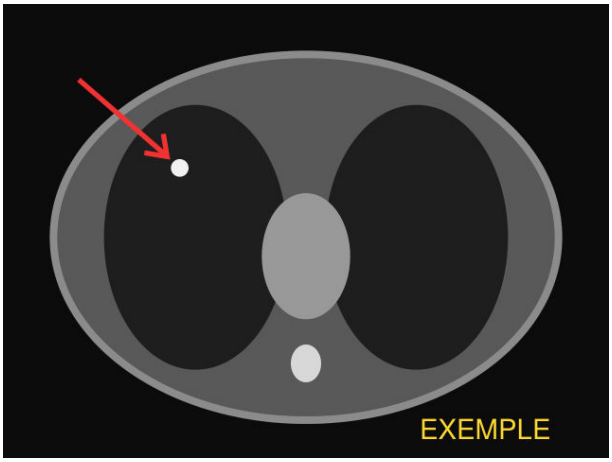

Coupe axiale (schéma) : nodule de 5 mm du lobe supérieur droit (flèche).