Swiss-Teleradiology (Swiss-TR) SA

Chemin des Colombaires 13, 1096 Cully · info@swiss-tr.ch

BEISPIEL – fiktiver Fall: Patient, Untersuchung und Ergebnisse sind erfunden.

Befund – Zweitmeinung

Patient/in	Max Muster
Geburtsdatum	01.01.1970
Anfrage	BEISPIEL vom 28.11.2026
Fachgebiet	Pneumologie

Indikation

Anhaltender Husten seit drei Monaten. Lungenrundherd in einem ersten CT beschrieben. Zweitmeinung erbeten.

Technik

CT des Thorax ohne Kontrastmittel, Dünnschichten von 1 mm.

Befund

Solider Rundherd von 5 mm im rechten Oberlappen, glatt begrenzt, ohne Verkalkung. Kein weiterer Rundherd. Keine mediastinale Lymphadenopathie. Kein Pleuraerguss.

Beurteilung

Solider Lungenrundherd von 5 mm, benigne imponierend, ohne Hinweis auf Malignität. Verlaufskontrolle mit der Hausärztin oder dem Hausarzt gemäss den geltenden Empfehlungen zu besprechen.

BEISPIEL

Freigegeben von Radiologische Fachperson (Beispiel) am 28.11.2026 um 10:30.

Swiss-Teleradiology (Swiss-TR) SA

Chemin des Colombaires 13, 1096 Cully · info@swiss-tr.ch

BEISPIEL – fiktiver Fall: Patient, Untersuchung und Ergebnisse sind erfunden.

Zusammenfassung für Patientinnen und Patienten

Diese Zusammenfassung begleitet den Befund der Fachperson und erklärt ihn in einfachen Worten. Massgebend bleibt der Befund; besprechen Sie ihn mit Ihrer Ärztin oder Ihrem Arzt.

Patient/in	Max Muster
Geburtsdatum	01.01.1970
Anfrage	BEISPIEL vom 28.11.2026

Kurz gesagt

Das CT zeigt einen kleinen Fleck von 5 mm in der rechten Lunge, einen sogenannten Rundherd. Er ist regelmässig geformt, und nichts deutet auf etwas Ernstes hin. Die übrige Lunge ist unauffällig. Ihre Ärztin oder Ihr Arzt sagt Ihnen, ob eine Kontrolle sinnvoll ist.

Ihre Fragen

Ist dieser Rundherd gefährlich?

Auf diesen Bildern deutet nichts auf Krebs hin: Der Rundherd ist klein, regelmässig und ohne beunruhigende Zeichen. Solche Rundherde sind sehr häufig und meist harmlos.

Muss ich ein weiteres CT machen?

Je nach Alter und Risikofaktoren, insbesondere Rauchen, kann ein Kontroll-CT vorgeschlagen werden. Ihre Ärztin oder Ihr Arzt entscheidet mit Ihnen, ob und wann es sinnvoll ist.

Schlüsselbilder

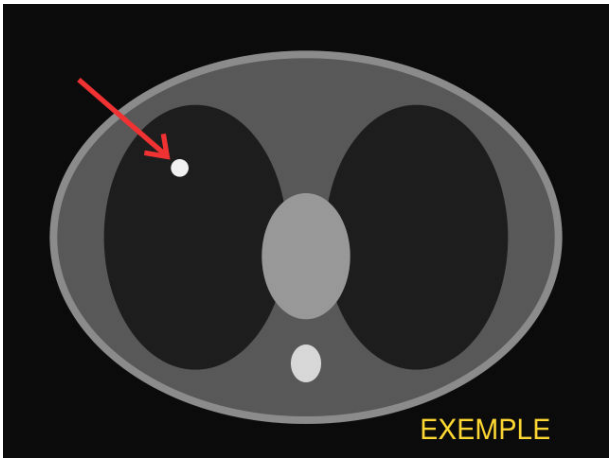

Axiale Schicht (Schema): Rundherd von 5 mm im rechten Oberlappen (Pfeil).

BEISPIEL